

REORGANIZACJA STRUKTURY I FUNKCJI PODOCYTÓW W IDIOPATYCZNYCH ZESPOŁACH NERCZYCOWYCH U DZIECI*

STRUCTURAL AND FUNCTIONAL REORGANISATION
OF PODOCYTES IN IDIOPATHIC NEPHROTIC SYNDROME
IN CHILDREN

Danuta OSTALSKA-NOWICKA¹, Michał NOWICKI², Aldona SIWIŃSKA¹,
Maciej ZABEL²

¹I Katedra Pediatrii, Klinika Kardiologii i Nefrologii Dziecięcej, ²Katedra i Zakład
Histologii i Embriologii Uniwersytetu Medycznego w Poznaniu

Streszczenie: Przyczyną białkomoczu w idiopatycznych zespołach nerczycowych u dzieci jest zwiększona przepuszczalność bariery filtracyjnej kłębuszka nerkowego w następstwie działania czynników immunologicznych oraz nieimmunologicznych. Podocyty, dzięki swoistym białkom cytoszkieletu (cytokeratyny, wimentyna, aktyna) i cząstkom stabilizującym ich wewnątrzkomórkową organizację (kompleks podokaliksyna – ezryna – czynnik regulujący wymiennik Na-H - aktyna, synaptopodyna) oraz białkom błonek szczelinowatych (podocyna, nefryna) odpowiadają za prawidłową proces przesączania w kłębuszku nerkowym. Elementy błony filtracyjnej mogą być uszkodzone w procesach zapalnych. Szczególne znaczenie przypisuje się cytokinom zapalnym (w tym czynnikowi wzrostu śródbłonnków, VEGF) oraz lektynom (np. galektyna-1). Ponadto, niedojrzałe morfologicznie kłębuszki nerkowe mogą się charakteryzować upośledzoną filtracją, która może być z kolei przyczyną opornego na leczenie białkomoczu u dzieci. W pracy przedstawiono współczesne poglądy na temat znaczenia wymienionych białek w patogenezie, przebiegu oraz rokowaniu zespołów nerczycowych u dzieci.

Słowa kluczowe: podocyt, zespół nerczycowy, ezryna, podokaliksyna, galektyna, naczyniowy czynnik wzrostu śródbłonna, cytokeratyna, wimentyna, nefryna

Summary: The major reason of idiopathic nephrotic syndrome in children is the increased permeability of glomerular filtration barrier following some immunological and non-immunological disorders. Podocytes – consisting of specific cytoskeletal proteins (cytokeratins, vimentin and actin) as well as molecules stabilizing their intracellular organization (complex podocalixin - ezrin - Na-H exchanger - actin and synaptopodin) and proteins composing inter-podocytal diaphragms (podocin, nephrin), are responsible for the correct process of glomerular filtration. Stated above elements could be impaired during several inflammation processes. Some of the factors, which are crucially important in this disorder, are certain proinflam-

*Praca finansowana ze środków na naukę w latach 2006–2008 jako projekt badawczy nr 2P05E 07130.

matory cytokins (including vascular endothelial growth factor, VEGF) and lectins (i.e. galectins-1). What is more, also glomeruli with morphological signs of their immaturity could also affect the correct process of glomerular filtration. In this cases, proteinuria is usually resistant to steroids and serve as the unfavorable risk factor. In this review article the actual opinions about the signification of described proteins in the pathogenesis, clinical course and prognosis of nephrotic syndrome in children were described.

Key words: podocyte, nephritic syndrome, ezrin, podocalyxin, galectin, vascular endothelial growth factor, cytokeratin, vimentin, nephrin.

2. IDIOPATYCZNY ZESPÓŁ NERCZYCOWY

Idiopatyczny zespół nerczycowy (IZN) jest u dzieci najczęstszą przyczyną białkomoczu, który przekracza możliwości kompensacyjne ustroju [1]. Zgodnie z definicją, białkomocz nerczycowy jest rozpoznawany, gdy dobowa utrata białka przekracza 50 mg/kg masy ciała. Stanowi temu towarzyszą obrzęki, które uogólniają się wraz z nasileniem białkomoczu. W następstwie utraty białka obserwuje się również hipoproteinemię, hypoalbuminemię, hiperlipidemię oraz zaburzenia układu krzepnięcia krwi. U większości pacjentów, IZN poprzedzony jest reakcją zapalną toczącą się w organizmie, tj. zapaleniem płuc, gardła czy też układu moczowego. Zastosowanie glikokortykosteroidów w terapii IZN przynosi poprawę kliniczną oraz normalizację parametrów biochemicznych w ponad 90% przypadków chorych dzieci [2], pozostały odsetek pacjentów z IZN nie odpowiada na wymienione leczenie [3, 4]. Przebieg zespołu nerczycowego, w którym nie obserwuje się remisji klinicznej lub biochemicznej po podaniu glikokortykosteroidów w ciągu pierwszych 4. tygodni leczenia (steroido-oporność) albo poprawa taka widoczna jest wyłącznie podczas podawania tych leków i ustępuje natychmiast po ich odstawieniu (steroido-zależność), jest najczęstszym wskazaniem do wykonania biopsji nerki (ocena bioptatów nerek w mikroskopii świetlnej i elektronowej oraz analiza obecności złogów w badaniu immunofluorescencji pośredniej) oraz podjęcia próby zmodyfikowania leczenia immunosupresyjnego [5, 6].

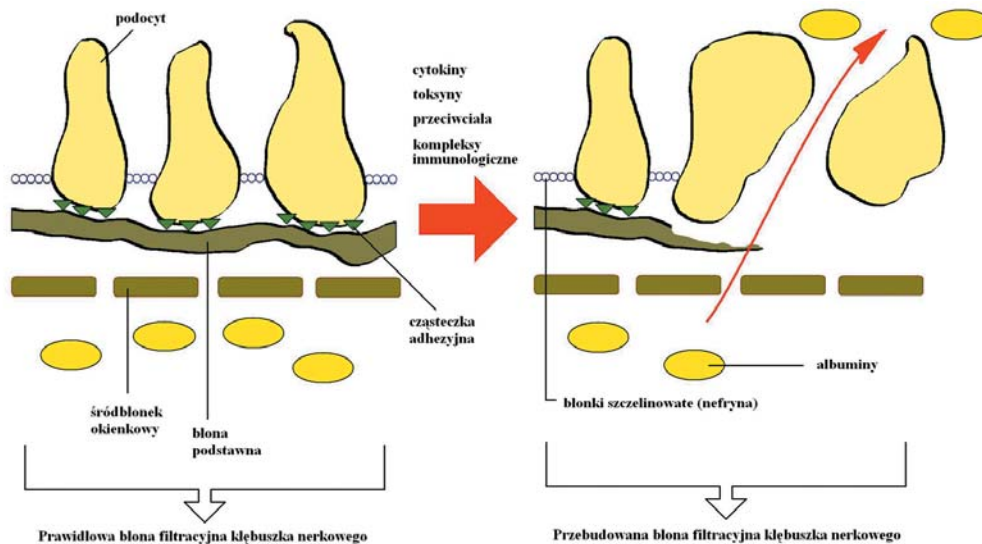
Celem obecnego opracowania jest przybliżenie polskiemu czytelnikowi wyników najnowszych opracowań z zakresu patologii błony filtracyjnej w omawianych zespołach.

2.1. Patomechanizm IZN

Za główną przyczynę białkomoczu w IZN odpowiedzialna jest zwiększona przepuszczalność bariery filtracyjnej kłębuszka nerkowego w następstwie działania czynników immunologicznych oraz nieimmunologicznych. Jedną z nich jest utrata ładunku ujemnego błony filtracyjnej kłębuszka nerkowego. Sewill i Short w swoich badaniach zwracają uwagę na istnienie potencjalnego, krążącego polikationu, który wiąże się z ujemną błoną filtracyjną [7]. Inni badacze wskazują, że zwiększona przepuszczalność bariery filtracyjnej kłębuszka nerkowego (ryc. 1) jest spowodowana bliżej nieokreślonym krążącym czynnikiem bądź czynnikami [8].

Immunologiczne i nieimmunologiczne procesy zapalne kłębuszka nerkowego podlegają różnym modyfikacjom pod wpływem cytokin prozapalnych. Należy do nich duża grupa białek określonych terminem interleukin (IL), których lista, mimo

ponumerowania od 1 do 25, jest ciągle otwarta [10]. Stosunkowo dobrze określone jest znaczenie IL-1 α i IL-1 β w regulacji odpowiedzi immunologicznej i zapalnej. IL-2 wpływa natomiast na tempo, intensywność oraz czas trwania ekspansji klonalnej pobudzonych antygenem limfocytów T-cytotoksycznych oraz jest jednym z kluczowych mediatorów w chorobach autoimmunologicznych [11]. W wielu pierwotnych i wtórnych niedoborach odporności obserwuje się zmniejszone wytwarzanie IL-2. W podobny sposób również glikokortykosteroidy i cyklosporyna hamują jej powstawanie [12]. IL-2 jest czynnikiem wzrostu limfocytów T-supresorowych. IL-6, wytwarzana pod wpływem IL-1, charakteryzuje się wielokierunkowością oddziaływań i może być uznana za jeden z centralnych czynników regulujących mechanizmy obronne [13]. Jej główna rola to udział w odpowiedzi immunologicznej, w reakcji zapalnej i w krwiotworzeniu. W eksperymentalnych badaniach wykazano, że wytwarzana IL-8 może być odpowiedzialna za przebudowę błony filtracyjnej kłębuszka nerkowego oraz utratę ładunku ujemnego [14, 15, 16]. Natomiast inni badacze sformułowali hipotezę, że u podłoża IZN leży nieprawidłowa odporność typu komórkowego, w której obserwuje się rozplem lub nadmierna aktywność limfocytów T wytwarzających mediator odpowiedzialny za występowanie białkomoczu. [17]. W ostatnim czasie opisano również warianty genetyczne dla łańcucha alfa receptora IL-4 (cytokiny, która z IL-13 uczestniczy w rozwoju atopii), który może prowadzić do wystąpienia MCNS [18]. Progresa zmian w kłębuszku nerkowym w przebiegu stałego białkomoczu może prowadzić do włóknienia, któremu pośredniczy czynnik wzrostu TGF- β 1 (ang. *transforming growth factor β 1*) [19]. TGF-Beta1 uwalniany jest przez jednojądrzaste komórki monocyty i limfocyty oraz przez płytki krwi we wczesnych okresach stanu zapalnego oraz lokalnie w kłębuszku nerkowym. Cytokina ta ma działanie chemotaktyczne na neutrofile. TGF- β 1 pobudza syntezę macierzy pozakomórkowej i



RYCINA 1. Schemat błony filtracyjnej kłębuszka nerkowego w trakcie przebudowy (zmodyfikowano wg [9])

hiperplazję komórek mezangialnych, zwiększa ekspresję integryn oraz powoduje skurcz naczyń krwionośnych. Ponadto, TGF- β 1 indukuje apoptozę w podocytach poprzez uszkodzenie cząsteczki CD2AP [20]. Powyższe zmiany prowadzą do rozwoju sklerotyzacji kłębuszków nerkowych oraz przewlekłej niewydolności nerek. W biopsjach nerek i moczu pacjentów ze steroido-opornym przebiegiem zespołu nerczycowego wykazano obecność tej cytokiny [16,21]. Aktywność TGF-Beta1 jest niwelowana poprzez blokery szlaku RAA (renina – angiotensyna – aldosteron), co znalazło szerokie zastosowanie w nefroprotekcji u chorych z białkomoczem [22].

W ostatnich latach coraz większe znaczenie w patomechanizmie białkomoczu przypisuje się podocytom – integralnym komórkom błony filtracyjnej kłębuszków nerkowych [23]. Na szczególną uwagę zasługuje IZN, w którym, jak dotąd, nie udało się ustalić przyczyny zwiększonej utraty białka z moczem, prowadzącej do hipoalbuminemii oraz dyslipidemii. Najbardziej prawdopodobną przyczyną tego zespołu jest zaburzenie procesów immunologicznych, prowadzących do uszkodzenia bariery filtracyjnej i w efekcie do jej nadmiernej przepuszczalności dla białka. Potwierdzeniem tego założenia jest możliwość uzyskania remisji choroby po zastosowaniu leków przeciwzapalnych, tj. glikokortykosteroidów. Nierzadko obserwuje się wyżej opisane zjawisko steroido-oporności, steroido-zależności lub współistnienie innych wykładników nefropatii, takich jak: erytrocyturia, nadciśnienie tętnicze czy niewydolność nerek, w przebiegu których dochodzi do utrwalonych zaburzeń filtracji.

Każdy z elementów błony filtracyjnej kłębuszka nerkowego może być uszkodzony w procesach zapalnych, a utrwalone zmiany są odległym skutkiem działania mediatorów zapalnych, głównie pochodzenia zewnątrz-kłębuszkowego. Szczególne znaczenie w tym patomechanizmie przypisuje się śródbłonkowemu czynnikowi wzrostu naczyń krwionośnych – VEGF (ang. *vascular endothelial growth factor*) [24]. Warto zwrócić uwagę na to, iż właściwości biologiczne większości cytokin poznano w warunkach doświadczalnych. Z tego powodu badania kliniczne z uwzględnieniem wpływu tych białek stanowią cenne uzupełnienie wiedzy o patogenezie steroido-opornych zespołów nerczycowych.

2.2. Wrodzone i genetycznie uwarunkowane zespoły nerczycowe

Zespół nerczycowy, który ujawnia się do 3. miesiąca życia, określane jest jako wrodzony ZN (WZN). Najcięższą postacią jest WZN typu fińskiego [25]. Wrodzony zespół nerczycowy występuje stosunkowo często w populacji fińskiej, w której po raz pierwszy został opisany w latach sześćdziesiątych XX wieku [26]. Częstość występowania szacowana jest na 1: 8000 urodzeń. Ponadto, w tej grupie mogą znajdować się dzieci z zakażeniami wirusowymi okresu prenatalnego (tzw. wtórny do infekcji WZN). Natomiast ZN, który wystąpił pomiędzy 3. a 12. miesiącem życia, określane jest jako typ niemowlęcy i najczęściej spowodowany jest mutacjami genetycznymi dla białek cytoszkieletu podocytu i błonki szczelinowatej. Ponadto, genetyczne defekty białkowe prowadzące do ZN mogą ujawnić się po 4. roku życia oraz sporadycznie w okresie pełnej dojrzałości. Takie ZN mogą występować jako izolowany białkomocz lub składowe zespołów wad wrodzonych, np. zespół Denysh-Drasha, Fraisera, Galloway-Mowat [27]. W ostatnim czasie odkryto również mutacje

receptora kanału kationowego 6 podocytów we WZN [28]. Lista zespołów nerczykowych, u podłoża których leżą mutacje genetyczne dla białek struktur kłębuszka nerkowego, jest długa i stale rośnie, i wykracza poza ramy tego opracowania.

2.3. Patomorfologia IZN

W biopsjach nerek u dzieci z rozpoznaniem IZN najczęściej opisuje się trzy formy histologiczne: zmiany minimalne – MCD (ang. *minimal change disease*), rozlany rozplęz mezangium – DMP (ang. *diffuse mesangial proliferation*) oraz ogniskowe, segmentalne stwardnienie kłębuszków nerkowych – FSGS (ang. *focal segmental glomerulosclerosis*) [29]. Powyższe formy histologiczne IZN są pierwotnymi kłębuszkowymi zapaleniami nerek bez udziału kompleksów immunologicznych i najczęściej odzwierciedlają kliniczną odpowiedź na leczenie glikokortykosteroidami [2]. Zaobserwowano, że zmiany te mogą się cofać w trakcie leczenia, a wraz z progresją białkomoczu mogą postępować w kierunku sklerotyzacji kłębuszka nerkowego, która jest procesem nieodwracalnym o różnym tempie progresji. Liczba dzieci z rozpoznaniem mezangialnej proliferacji wciąż wzrasta, a jej wartość prognostyczna w przebiegu IZN nie jest bliżej zdefiniowana [30].

W badaniu immunofluorescencji pośredniej najczęściej nie stwierdza się obecności złogów immunoglobulin czy też składowych dopełniacza. U niektórych pacjentów z IZN można stwierdzić obecność IgM [31], która jako duża cząsteczka (w 90% występuje jako pentamer, w 5% – heksamer oraz sporadycznie można spotkać monomery IgM w osoczu) wykazuje dużą awidność i lokalizuje się w następstwie chorobowo zmienionego mezangium kłębuszka nerkowego (nie towarzyszy temu odkładanie złogów elektronowo-gęstych w mikroskopie elektronowym) [32]. Jednakże, ze względu na duże możliwości pobudzenia dopełniacza przez cząstki IgM (100–400 razy efektywniej niż IgG) wielu autorów rozważa wyodrębnienie osobnej formy histologicznej – nefropatii IgM [33]. Natomiast w niektórych przypadkach FSGS pozostałe immunoglobuliny i składowe dopełniacza mogą być stwierdzane zarówno w pętli naczyniowej, jak i komórkach nabłonkowych torebki Bowmana. FSGS nie jest jednak charakterystycznym typem zmian w przebiegu IZN, a raczej końcowym etapem procesów patologicznych toczących się w kłębuszku nerkowym [34, 35]. Wspólną cechą we wszystkich formach histologicznych IZN są natomiast zmiany w obrębie komórek nabłonkowych listka trzewnego torebki Bowmana (podocytach) obserwowane głównie w mikroskopie elektronowym [23]. Podocyty w takiej obserwacji mogą być obrzęknięte lub obkurczone, wypustki stopowate zlewają się oraz oddzielają od błony podstawnej. Ponadto, w obrębie cytoplazmy wypustek podocytów spotkać można liczne wodniczki [36].

3. BUDOWA KŁĘBUSZKA NERKOWEGO

Kłębuszki nerkowe są zlokalizowane podtorebkowo w korze nerki, w środkowym obszarze kory oraz przyrdzeniowo [37]. W okresie pierwszych 5 miesięcy życia

postnatalnego kłębuszki przyrdzeniowe, które pojawiają się jako pierwsze w czasie glomerulogenezy, są większych wymiarów.

Kłębuszek nerkowy utworzony jest z pętli naczyń włosowatych otoczonej dwiema warstwami blaszek torebki Bowmana: ścienną i trzewną. Pomiędzy pętlami naczyniowymi kłębuszka nerkowego leży mezangium, które utworzone jest przez komórki oraz otaczającą je macierz. Macierz ta, przypominająca swoją strukturą błonę podstawną, tworzy sieć, w której rozrzucone są komórki mezangium. Komórki te wywodzą się z mezenchymy i charakteryzują się kurczliwością oraz zdolnością proliferacji, produkcji substancji międzykomórkowej i kolagenu, a także wydzielania wielu aktywnych biologicznie mediatorów. Mezangium zawiera w sobie również liczne monocyty.

Pomiędzy dwiema warstwami torebki znajduje się przestrzeń Bowmana. Komórki nabłonkowe tworzące zewnętrzny listek ścienny torebki przechodzą bezpośrednio w nabłonek kanałika proksymalnego bliższego, a u bieguna naczyniowego przechodzą w komórki nabłonkowe listka trzewnego wewnętrznego, tzw. podocyty. Te ostatnie współtworzą błonę filtracyjną kłębuszka nerkowego [38].

3.1. Błona filtracyjna kłębuszka nerkowego

Bariera filtracyjna kłębuszka nerkowego jest utworzona od strony światła naczynia przez trzy warstwy: śródbłonek o typie okienkowym (pory o średnicy 70–100 nm), błonę podstawną oraz podocyty wraz z wypustkami stopowatymi [39]. Komórki śródbłonka mają ujemny ładunek od strony światła naczynia dzięki licznie występującym sialoproteinom. Błona podstawna – GBM (*glomerular basement membrane*) złożona jest z trzech warstw: blaszki środkowej (ciemnej, elektronowo-gęstej – *lamina densa*), blaszki jasnej zewnętrznej podnabłonkowej (*lamina rara externa*) o mniejszej gęstości i blaszki jasnej wewnętrznej podśródbłonkowej (*lamina rara interna*) [40]. GBM zbudowana jest z kolagenu (głównie IV), lamininy, proteoglikanów polianionowych, fibronektyny oraz wielu innych glikoprotein. W obrębie blaszki zewnętrznej i wewnętrznej znajdują się glikozaminoglikany bogate w siarczan heparanu.

Podocyty, należące do populacji komórek postmitotycznych, mają liczne, rozgałęziające się i obejmujące pętle naczyń wypustki stopowate, dzięki bardzo dobrze rozbudowanym białkom cytoszkieletu komórki [41]. Palczaste wypustki cytoplazmy podocytów przylegają do blaszki jasnej zewnętrznej GBM i są częściowo w niej zatopione. Sąsiadujące ze sobą wypustki stopowate przedzielone są szczelinami filtracyjnymi szerokości 20–30 nm, których brzegi połączone są cienką błoną (błona szczelinowata) zbudowaną z cząsteczek nefryny.

Błona filtracyjna kłębuszka nerkowego, o kluczowym znaczeniu dla całego procesu filtracji, charakteryzuje się niezwykle wysoką przepuszczalnością dla wody oraz roztworów drobnocząsteczkowych i niemal całkowitym brakiem przepuszczalności dla cząsteczek wielkością i ładunkiem przypominających albuminy (średnica ok. 3,6 nm; 70 000 kD). Podocyty są również odpowiedzialne za syntezę elementów błony podstawnej [40].

3.2. Cytokeratyna 18 i cytoszkielet podocyty

Cechą każdej komórki warunkującą jej wewnętrzną organizację jest cytoszkielet. Jest to zespół włókienek białkowych decydujący o transporcie, rozmieszczeniu organelli komórkowych oraz ruchu i skurczu komórki. Zalicza się do niego mikrotubule, mikrofilamenty i filamenty pośrednie [42]. Podstawowym budulcem filamentów pośrednich komórki nabłonkowej są białka cytokeratyn (CK). Obecnie znanych jest ponad 30 różnych CK, które zostały podzielone na dwa typy [43]: typ I – kwaśny, o wyższej masie cząsteczkowej (CK 10, 16), i typ II – zasadowy, o niższej masie cząsteczkowej (CK 7, 8, 18, 19). W klasyfikacji bądź ocenie komórek nabłonkowych kłębuszków nerkowych wykorzystywać można zależności obserwowane w innych nabłonkach pomiędzy występowaniem określonych CK a aktywnością biologiczną komórek (np. powiązanie CK 6/16 z dużą aktywnością proliferacyjną, CK 7, 13 z aktywnością wydzielniczą czy CK 10 z procesem rogowacenia nabłonka, CK 8, 18, 19 zaś z nabłonkami prostymi). W ocenie badanych komórek można również wykorzystać fakt, że skład białkowy filamentów keratynowych zmienia się pod wpływem hormonów, neuropeptydów i cytokin uwalnianych miejscowo w reakcjach zapalnych.

Z danych literaturowych wiadomo, że w podocytach, w miejsce białek keratynowych w końcowych etapach glomerulogenezy pojawiają się włókna filamentów wimentynowych, które lokalizują się wokół jądra komórkowego [44, 45]. Fizjologicznie skład cytoszkieletu podocyty w okresie postnatalnym już się nie zmienia [46]. Natomiast immunohistochemiczna analiza ekspresji cytokeratyny 18 w biopsjach nerek u pacjentów z IZN wykazała obecność tych białek w obrębie cytoplazmy podocytów wyłącznie u dzieci z rozpoznaniem steroido-opornym ZN, DMP i cechami niedojrzałości [47]. Cytokeratyna 18 występuje w okresie glomerulogenezy w cytoplazmie podocytów, co związane jest z migracją i różnicowaniem się komórek [46]. Zatem CK 18-pozytywne podocyty obserwowane w biopsjach nerek u pacjentów z IZN mogą wskazywać na płodowy fenotyp tych komórek oraz niedojrzałą ich funkcję w procesach filtracji.

Cytoszkielet głównych wypustek podocytów jest tworzony przez mikrotubule, w których dominuje białko CH01/MKLP1 warunkujące utrzymanie polaryzacji mikrotubul [39]. Cytoszkielet wypustek stopowatych utworzony jest natomiast przez mikrofilamenty aktynowe [48], które przebiegają wzdłuż osi długiej wypustek oraz łączą się z mikrotubulami wypustek głównych. Białkiem łączącym wiązki mikrofilamentów jest ACTN4 i inne aktyniny, natomiast najlepiej poznanymi białkami stabilizującymi aktynę w podocycie są: synaptopodyna, ezryna i NHERF2, czynnik regulatorowy łączący aktynę z podokaliksą poprzez ezrynę [49]. Zatem zjawiskiem towarzyszącym różnym uszkodzeniom komórki nabłonkowej w kłębuszkowych zapaleniach nerek (KZN) może być przebudowa jej cytoszkieletu pociągająca za sobą zmiany funkcjonalne.

Zmiany struktury białka ACTN4 spowodowane mutacją genetyczną, która przekazywana jest jako cecha autosomalna dominująca, prowadzą do wystąpienia steroido-opornego zespołu nerczycowego na podłożu FSGS (FSGS₁). ZN może ujawnić się tak w okresie późnego dzieciństwa, jak i u dorosłych [50]. W

sporadycznych przypadkach intensywny białkomocz może ujawnić się wcześniej i szybko prowadzić do schyłkowej niewydolności nerek [51].

3.3. Podokaliksyna

Podokaliksyna jest najważniejszą sialoproteiną płaszcza komórkowego, która decyduje o jego ujemnym naładowaniu. Przez związek z mikrofilamentami aktynowymi cytoszkieletu, podokaliksyna wpływa na strukturę wypustek stopowatych podocytów, a tym samym warunkuje selektywną przepuszczalność błony filtracyjnej kłębuszka nerkowego [52]. Białko to ma właściwości przeciwadhezyjne i zapobiega zlepianiu się wypustek stopowatych, przez co utrzymuje otwarte przestrzenie szczelinowate. Usunięcie kwasu sialowego z podokaliksyny powoduje adhezję komórek i wzrost przepuszczalności połączeń międzykomórkowych [53]. Podokaliksyna jest umiejscowiona w szczytowej części podocytu, nie występuje natomiast w części przypodstawnej wypustek stopowatych. U myszy z brakiem genu podokaliksyny nie dochodziło do uformowania wypustek stopowatych i błon szczelinowych. W zamian tworzyły się kompleksy ciał podocytów z połączeniami o typie przylegania, przez co zmniejszeniu ulegała powierzchnia filtracyjna kłębuszka, co powodowało mniej obfite wytwarzanie moczu [54]. Oprócz podocytów, w warunkach fizjologii ekspresję podokaliksyny wykazują komórki śródbłonna, mezothelium oraz płytki krwi [55]. Natomiast w procesach patologicznych, ekspresję tę stwierdza się w komórkach raka zarodkowego, guzów jąder, złośliwych komórkach hematopoetycznych.

3.4. Ezryna

Podokaliksyna jest związana z mikrofilamentami aktynowymi przez ezrynę z udziałem białka zwanego czynnikiem regulującym wymianę sodowo-wodorową – NHERF (*sodium-hydrogen exchanger regulatory factor*) [56]. Podokaliksyna, NHERF i ezryna tworzą czynnościowo-morfologiczny kompleks, który reaguje z aktyną cytoszkieletu i dzięki temu podocyt zachowuje kształt, ruchomość oraz odstęp od sąsiadujących wyrostków podocytarnych oraz może uczestniczyć w procesach filtracji [52]. W warunkach eksperymentalnych u szczurów, w których zaburzono interakcję tego kompleksu przez podanie aminonukleozydu puromycyny, obserwowano objawy nefropatii. W obrazie histologicznym zaobserwowano znaczny ubytek wyrostków stopowatych, podobnie jak w zespole nerczycowym u ludzi [49, 57]. Ezryna zatem jest proteiną łączącą białka błonowe (m.in. integryny, receptor dla limfocytów) ze strukturami cytoszkieletu komórkowego [58]. W ten sposób komórka zachowuje swoją integralność w otaczającej ją tkance [59].

Immunohistochemiczna analiza ekspresji ezryny w bioptatach nerek u dzieci z IZN wykazała spadek dystrybucji tego białka w obszarze cytoplazmy podocytów i kłębuszka nerkowego wraz z progresją zmian w kierunku od mezangialnej proliferacji do FSGS włącznie [60]. W analizie statystycznej ekspresji ezryny na powierzchnię całego kłębuszka nerkowego (przy zastosowaniu programu morfometrycznego) wykazano istotnie znamienne różnice pomiędzy grupami MCD, DMP i FSGS. Ponadto, w grupie pacjentów z rozpoznaniem DMP wyodrębniono podgrupę steroido-wrażliwych ZN

(DMP-S) oraz steroido-opornych ZN (DMP-R). Pomimo jednorodnej morfologicznie mezangialnej proliferacji wykazano różną ekspresję ezryny, która korelowała z odpowiedzią na leczenie glikokortykosteroidami. I tak, pacjenci z DMP-S wykazali znamienne wyższą ekspresję ezryny niż dzieci z rozpoznaniem DMP-R.

Spadek ekspresji ezryny w biopsjach nerek u dzieci z IZN korelował z progresją podocytopatii i glomerulopatii u tych pacjentów. Zmiana w strukturze białek podocytów (ezryny) mogła zatem stanowić przyczynę upośledzonej filtracji kłębuszka nerkowego i stałego białkomoczu, który wtórnie utrzymywał podocytopatię.

3.5. Synaptopodyna

Synaptopodyna jest białkiem bogatym w prolinę, przy udziale której ma zdolność wchodzenia w interakcję z takimi samymi regionami innych białek [61]. Synaptopodyna jest zlokalizowana w cytoplazmie wyrostków stopowatych podocytów i wykazuje liniową dystrybucję wzdłuż włókien filamentów aktynowych. W warunkach eksperymentalnych po podaniu cytochalazyny B, substancji powodującej depolimeryzację aktyny, liniowe rozmieszczenie tego białka zostaje zniesione. Z kolei, doświadczenia *in vitro* wykazały, że poddanie hodowli podocytów stresowi mechanicznemu, symulującemu sytuację *in vivo*, wywołuje w tych komórkach całkowitą reorganizację włókien spolimeryzowanej aktyny oraz istotne zmiany ich morfologii [62]. Tak więc wydaje się, że synaptopodyna odgrywa ważną rolę w modyfikowaniu zarówno kształtu, jak i ruchliwości wyrostków stopowatych podocytów w błonie filtracyjnej kłębuszka nerkowego. Ponadto, podocyty wykorzystując własny system elementów kurczliwych znajdujący się w wypustkach stopowych, niezwykle efektywnie przeciwdziałają ekspansji kapilar tworzących kłębuszek nerkowy. Pojawienie się tego białka w okresie glomerulogenezy wskazuje na ostateczne uformowanie się aparatu cytoszkieletu, dlatego synaptopodyna jest ważnym markerem dojrzałości morfologicznej podocytów [61]. Oprócz podocytów kłębuszka nerkowego, ekspresję synaptopodiny stwierdzono w obrębie wypustek dendrytycznych komórek nerwowych ośrodkowego układu nerwowego, gdzie jest ona związana ze strukturą synaps [63]. Również tutaj pojawienie się ekspresji synaptopodiny świadczy o dojrzałości struktur synaptycznych [64]. W obu przypadkach ekspresja tego białka koreluje z formowaniem się wypustek komórkowych warunkujących podstawowe funkcje podocytów i komórek nerwowych. Synaptopodyna występuje w trzech izoformach: neuronalna *Synpo-short* długości 685 aminokwasów, nerkowa *Synpo-long* długości 903 aminokwasów oraz skrócona *Synpo-T* licząca 181 aminokwasów [65]. C-końcowy fragment *Synpo-long* jest identyczny z podobnym fragmentem *Synpo-T*. Wszystkie powyższe izoformy oddziałują z α -aktynią i powodują wydłużanie filamentów aktynowych.

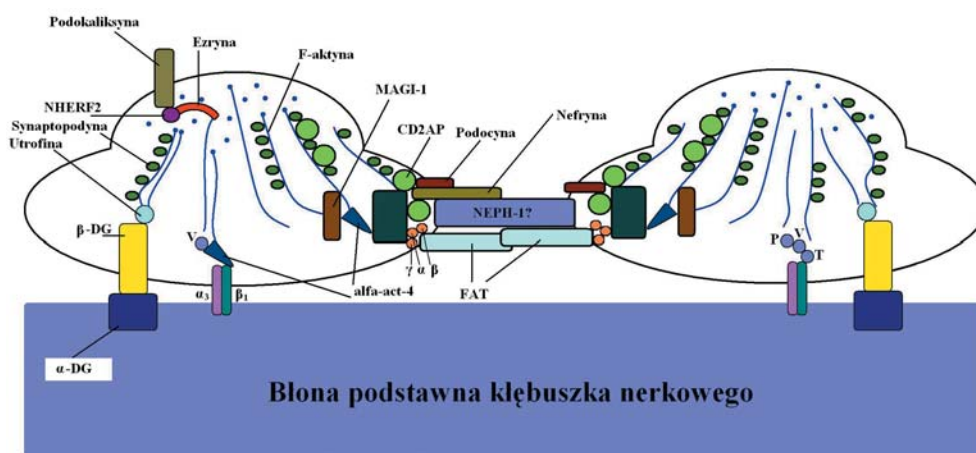
3.6. Nefryna

Nefryna jest białkiem przez błonowym o masie 135 kDa, należącym do nadrodziny immunoglobulin i rodziny komórkowych cząsteczek adhezyjnych [66]. Białko to pełni rolę receptora adhezyjnego komórek i/lub białka sygnałowego. Nefryna zawiera 1241 reszt aminokwasowych i jest zbudowana z części zewnątrzkomórkowej (8 domen

immunoglobulinowych, 1 domena podobna do fibronektyny typu III), pojedynczej domeny przezbłonowej i C-końcowego fragmentu wewnątrzkomórkowego [67]. W roku 1999 opisano obecność nefryny w błonie szczelinowatej kłębuszka nerkowego [68]. Ponadto, nefryna jest syntetyzowana przez podocyty i spełnia ważną rolę w procesie dojrzewania błony szczelinowatej w okresie glomerulogenezy [69].

Nefryna tworzy szkielet błony szczelinowatej kłębuszka nerkowego na wzór „zamka błyskawicznego” (ryc. 2), który został wykazany w mikroskopie elektronowym [71]. Obserwacje kliniczne potwierdziły znaczącą rolę nefryny w procesach filtracji kłębuszka nerkowego. Jak również nieprawidłowa struktura lub brak tego białka w błonie szczelinowatej stanowiły główną przyczynę białkomoczu [72]. Mutacja genu nefryny *NPHS1* (MIM#602716) jest przyczyną pierwotnego wrodzonego zespołu nerczycowego (WZN) typu fińskiego [73]. Gen ten zlokalizowany jest na 19q13.1 chromosomie i jest zbudowany z 29 egzonów, rozciągających się na przestrzeni 26 kilo par zasad, pomiędzy markerem *D198S1175* a genem *APLP1* (MIM#104775) [74]. Najczęstszymi mutacjami *NPHS1* (odpowiadającymi za około 94% przypadków w populacji fińskiej) są delecja dwóch par zasad w egzonie 2 (tzw. mutacja *Fin major*) i mutacja nonsensowna w egzonie 26 (*Fin minor*). Obecnie znanych jest ponad 50 rodzajów mutacji genu *NPHS1* występujących poza Finlandią. Do wystąpienia objawów WZN (masywnego białkomoczu opornego na leczenie) konieczna jest nawet niewielka mutacja w obu allelach tego genu. Obecność jednego zmutowanego allelu genu *NPHS1* w okresie życia płodowego powoduje przejściowy białkomocz i fałszywie dodatni wynik testu na α -fetoproteinę (AFP) [75].

W innych badaniach nad ekspresją nefryny w IZN wykazano, że zmienia się dystrybucja tego białka w błonie filtracyjnej kłębuszka nerkowego (zmniejsza się ilość nefryny oraz przybiera ziarnisty wzór wyznakowania w immunofluorescencji pośredniej) wraz z nasileniem białkomoczu i zlewaniem się wyrostków stopowatych podocytów [76, 77]. Te obserwacje potwierdziły istotną rolę nefryny w procesach filtracji kłębuszka nerkowego.



RYCINA 2. Schemat błony filtracyjnej kłębuszka nerkowego (zmodyfikowano wg [70])

4. WYKŁADNIKI PROCESU ZAPALNEGO

W obrębie układu odpornościowego i w odpowiedzi immunologicznej występują mechanizmy nieswoiste i swoiste. Te pierwsze określa się mianem wrodzonych, a drugie – nabytych [78]. Mechanizmy nieswoiste są filogenetycznie starsze, mniej precyzyjne, ale za to reagują szybciej, stanowiąc niejako pierwszą linię obrony. Należą do nich komórki żerne (makrofagi i granulocyty), układ dopełniacza, interferon oraz komórki zdolne do spontanicznej cytotoxycywności. Z drugiej strony mechanizmy swoiste, filogenetycznie młodsze są precyzyjnie skierowane przeciw określonemu zagrożeniu. Ich rozwój wymaga dłuższego czasu, ale za to umożliwia wykształcenie gwałtownej odpowiedzi immunologicznej w sytuacji, gdy organizm ponownie spotyka się z określonym antygenem.

W przypadku rozwoju idopatycznego zespołu nerczycowego, główną rolę odgrywają mechanizmy swoiste [14, 79]. Podobnie jak w fizjologii, można w nich wyróżnić dwa etapy: fazę indukcji i fazę efektorową. W pierwszej z nich komórki immunokompetentne łączą się z antygenem i zaczynają proliferować oraz różnicować się w komórki efektorowe. W drugiej fazie nowo wytworzone komórki zaczynają uwalniać cytokiny lub produkować przeciwciała, zmierzając do neutralizacji zapalenia [78]. Niestety, w pewnych sytuacjach, które wydaje się, że może charakteryzować pojawiająca się steroido-oporność, odpowiedź immunologiczna wychodzi poza ramy komórek immunokompetentnych, przenosząc się na inne komórki kłębuszka. Efektem tego jest progresja stanu zapalnego, utrwalenie i pogłębienie przebudowy kłębuszka oraz utrzymywanie się nerczycowego białkomoczu.

Badanie wykładników fazy indukcyjnej i efektorowej w kłębuszku nerkowym nie jest proste, należy bowiem znaleźć takie wykładniki procesu zapalnego, które nie byłyby charakterystyczne dla komórek immunokompetentnych. Innymi słowy, należy wybrać takie markery, które nie są obecne w limfocytach lub makrofagach oraz nie pojawiają się w prawidłowych komórkach ciała nerkowego. Na podstawie niżej wymienionych danych literaturowych dla potrzeb niniejszego opracowania wybrano dwa z nich: galektynę-1 jako wykładnik fazy indukcyjnej oraz naczyniowy czynnik wzrostu śródbłonna (VEGF) będący markerem fazy efektorowej.

4.1. Galektyna-1

Galektyny stanowią grupę ok. 15 białek mających domenę zdolną do wiązania beta-galaktozy [80]. Są szeroko rozpowszechnione w obrębie komórek układu odpornościowego, zaangażowane w procesy modulowania odpowiedzi zapalnej (w mechanizmie adhezji komórkowej), rzadziej w procesy kontrolowania różnicowania komórkowego [81]. Wiele lektyn pokarmowych charakteryzuje się dużą aktywnością. Do bardzo aktywnych należą np. lektyny surowych pomidorów, bananów, marchwi, cebuli, jabłek, lucerny, słonecznika, nasion sezamu, sałaty, orzechów kokosowych, soi, pszenicy (gluten) i innych. Badania wykazały, że do 5% lektyn pokarmowych ulega wchłonięciu do krwioobiegu, gdzie mogą doprowadzać do zjawiska aglutynacji.

W badaniach eksperymentalnych wykazano udział galektyny-1, -3 oraz -9 w procesie organogenezy nerki, a w szczególności w rozwoju cewek nerkowych (w

nerce dojrzałej nie ulegają ekspresji, zjawisko *down regulation*) [82]. Galektyna-1 ma domenę zbudowaną z ok. 130 aminokwasów, odpowiedzialną za wiązanie galaktozy obecnej np. w obrębie CD3, CD4, CD7, CD43 i CD45 [83]. Pośredniczy ona zatem zarówno w różnicowaniu limfocytów B, jak i T (moduluje adhezję tymocytów do komórek epitelialnych grasicy), jak i w adhezji dojrzałych limfocytów do komórek dendrytycznych. Ponadto galektyna-1 indukuje apoptozę limfocytów B i T, hamuje produkcję IL-12 przez makrofagi oraz zwiększa zdolności fagocytarne neutrofilii [83]. W wielu pracach wykazano, że galektyna-1 może być odpowiedzialna za rozwój chorób o podłożu autoimmunologicznym [84].

Analiza ekspresji galektyny-1 w kłębuszkach nerkowych dzieci z idiopatycznym zespołem nerczycowym wykazała niewielką ilość komórek galektyno-pozytywnych u dzieci ze steroido-wrażliwym ZN, u którego podłoże stanowiło DMP, natomiast zupełny jej brak obserwowano w kłębuszkach kontrolnych i MCD [85]. Natomiast u pacjentów z rozpoznaniem steroido-opornego DMP oraz FSGS ekspresja tego markera była znamienne wyższa. Należy zaznaczyć, że stosując podwójne barwienie z CD34 (marker śródbłonnków), obecność galektyny-1 wykazano wyłącznie w obrębie podocytów. Ze względu na różnice ekspresji galektyny-1 w MCD i wszystkich rodzajach DMP wydaje się, że marker ten może być użytecznym czynnikiem umożliwiającym szybkie zróżnicowanie MCD od DMP w mikroskopii świetlnej.

Należy zaznaczyć, że wszyscy analizowani pod tym względem pacjenci byli leczeni steroidami. Jeżeli proces zapalny bezpośrednio nie angażował struktur kłębuszka (przypadki MCD), to steroidy wyhamowywały jego przebieg i nie obserwowano nerczycowego białkomoczu. W chwili, gdy pojawiała się ekspresja galektyny-1 sugerująca transpozycję procesu immunologicznego do struktur wewnątrz-kłębuszkowych (przypadki steroido-opornego DMP oraz FSGS), podawanie steroidów nie miało już wpływu na ograniczenie proteinurii. Może to ponownie wskazywać na to, że podocyty są komórkami czynnie zaangażowanymi w modulowanie procesu zapalnego poprzez umożliwienie adhezji komórkom immunokompetentnym [81]. Na osobną uwagę zasługują jednakże przypadki steroido-wrażliwych DMP, w których pomimo ekspresji galektyny-1 nie stwierdzano stałego białkomoczu. Wyjaśnienie tego faktu może być związane z nasileniem ekspresji galektyny-1. W tych ostatnich przypadkach pojedyncze galektyno-pozytywne podocyty były zlokalizowane tylko w obwodowej części kłębuszka i najprawdopodobniej ich obecność mogła być skompensowana prawidłowymi podocytami znajdującymi się w pozostałych obszarach kłębuszka nerkowego. Na tym tle galektyna-1 może być uznana za czynnik niekorzystnej prognozy u pacjentów z rozpoznaniem IZN, ale tylko w tych przypadkach, w których stwierdza się steroido-oporność.

Najbardziej jednak interesująca obserwacja dotyczy niektórych przypadków FSGS, w których ekspresję galektyny-1 stwierdzano również w obrębie komórek listka ściennego torebki Bowmana. Są to komórki, co do których uważa się, że mają kluczowe znaczenie w formowaniu obszarów sklerotyzacji kłębuszków nerkowych [86]. Komórki listka ściennego w momencie utraty liczby i prawidłowej struktury podocytów podejmują próbę odtworzenia (kompensacyjną proliferację) brakujących elementów błony filtracyjnej. Tworzenie tych obszarów jest związane z działaniem

różnych komórek wykazujących ekspresję CD3, CD4, CD7, CD43 i CD45 [84], a więc tych samych, których domeny CD są wiązane przez galektyny. Oznaczać to może, że galektyna-1 jest czynnikiem, który wprowadza proces zapalny do kłębuszka nerkowego (wyżej omówiona faza indukcyjna), zapoczątkowując szereg zmian prowadzących do przebudowy zarówno morfologicznej (rekonstrukcja cytoszkieletu), jak i funkcjonalnej (np. pojawienie się ekspresji VEGF-C) podocytów. Ukonstytuowanie się tych patologicznych zmian deklasuje działanie steroidów, zmierzając do pogłębienia białkomoczu i klinicznie obserwowanej steroido-oporności.

4.2. VEGF-C

Naczyniowy czynnik wzrostu śródbłonka – VEGF (*vascular endothelial growth factor*) jest cytokiną (dimer, glikoproteina, wykazująca strukturalną homologię do płytkopochodnego czynnika wzrostu), która uczestniczy w procesach angiogenezy, neowaskularyzacji oraz zwiększania przepuszczalność śródbłonka [87]. Na modelu zwierzęcym wykazano obecność zarówno VEGF w obrębie cytoplazmy podocytów, jak i jego receptora (VEGF-R) w obrębie błony komórkowej śródbłonka [88]. Dotychczas poznano kilka wariantów VEGF, które powstają poprzez alternatywny *splicing* mRNA [89]. Prowadząc badania eksperymentalne prześledzono częściowo funkcję poszczególnych izoform. VEGF-A jest białkiem, które według wielu autorów zwiększa przepuszczalność śródbłonka kłębuszka nerkowego oraz narządów wewnątrzwydzielniczych, choć prawie nie ulega ekspresji w obrębie prawidłowych podocytów [90]. Według niektórych autorów mechanizm, który może prowadzić do zwiększonej przepuszczalności naczyń, związany jest z tworzeniem się w endothelium cytoplazmatycznych struktur, tzw. jamek (*caveolae*), pod wpływem działania VEGF [91].

Główne zainteresowanie naczyniowymi czynnikami wzrostu komórek endotelialnych skupia się na ich roli w rozwoju oraz patogenezie guzów litych. Przyjmuje się, że wzrost każdej zmiany nowotworowej o wielkości przekraczającej 1–2 mm staje się w sposób bezpośredni zależny od angiogenezy [92], choć nie brakuje obserwacji dotyczących praktycznego wykorzystania ich proangiogennej aktywności w różnego rodzaju chorobach niedokrwienych [87]. Niewielkie natomiast zainteresowanie towarzyszyło potencjalnemu znaczeniu rodziny tych związków w patogenezie innych chorób o podłożu zapalnym. W chwili obecnej wydaje się jednak, że jest to kluczowe pytanie w historii odkryć VEGF. Czy jest to związek, który zgodnie ze swoją nazwą pobudza wyłącznie wzrost śródbłonek? Czy może charakteryzuje się plejotropowością, a więc czynnym udziałem również w pozanaczyniowej proliferacji?

4.3. Potencjalne znaczenie VEGF-C w patogenezie IZN

U dzieci z rozpoznaniem MCD, DMP-S, a także w grupie kontrolnej ekspresję VEGF-C wykazywano wyłącznie w pojedynczych podocytach obecnych w kłębuszkach nerkowych [93]. Ekspresja VEGF-C w podocytach została potwierdzona w podwójnej inkubacji z podokaliksyną – kolokalizacja obu markerów. Należy zaznaczyć, że w analizie statystycznej odsetek immuno-pozytywnych komórek nie różnił się między sobą w przypadkach: MCD, DMP-S i kontrolnych kłębuszków. Natomiast

u dzieci z rozpoznaniem steroido-opornego DMP oraz FSGS liczba VEGF-C dodatnich podocytów oraz zajętych kłębków była znamienne wyższa (do 80% kłębuszków obecnych w biopsji). Obserwacji tej towarzyszył odwrotnie proporcjonalny spadek ekspresji podokaliksyny (domena cytoplazmatyczna) i synaptopodiny (białek stabilizujących kształt i funkcję wypustek stopowatych). Oznacza to, że ekspresja VEGF-C jest wykładnikiem niekorzystnego przebiegu klinicznego choroby – białkomoczu nerczycowego, dowodem na przeniesienie reakcji zapalnej bezpośrednio na elementy bariery krwi - mocz oraz przyczyną rekonstrukcji podocyty powodującej zanik wypustek stopowatych oraz rozszczelnienie błony filtracyjnej.

Należy pamiętać, że pierwotnie VEGF był uznawany za czynnik powodujący wzrost przepuszczalności naczyń krwionośnych (*vascular permeability factor*) [90]. Udowodniono m.in. jego udział w procesie fenestracji śródbłonek w okresie neowaskularyzacji mięśni, skóry oraz różnych tkanek nowotworowych. Z drugiej strony tłumaczono jego wpływ na wzrost przepuszczalności naczyń krwionośnych poprzez zwiększenie ekspresji kaweoli (tj. jamek) – białkowo-lipidowych kompleksów błony komórkowej warunkujących proces transcytozy [91]. Według naszych obserwacji żaden z wymienionych mechanizmów nie jest wykorzystywany w patogenezie zespołu nerczycowego [94]. Od wielu lat dowodzi się występowania podłoża zapalnego w rozwoju pierwotnych glomerulopatii [8]. W aspekcie ekspresji VEGF-C problem ten należy jednak rozpatrywać w dwóch płaszczyznach. Po pierwsze, jeżeli przyczyna zapalna jest zlokalizowana w obszarze pozakłębuszkowym (np. naciek z komórek zapalnych, odkładanie złogów immunologicznych), to zastosowanie leków steroidowych ma wszelkie podstawy wyhamowania tego procesu (obecność receptorów steroidowych w komórkach immunokompetentnych). Jednak w niektórych, jak dotąd niejasnych okolicznościach proces ten może bezpośrednio wiązać się z aktywacją podocytów. Komórki te mogą zacząć uwalniać prozapalne cytokiny, z których VEGF-C jest bardzo dobrym przykładem, i przyczyniać się nie tylko do przeniesienia reakcji zapalnej w obszar wewnątrz-kłębuszkowy, ale również zmierzać do swoistego uodpornienia na zastosowane leczenie supresyjne (brak receptorów dla steroidów). Przelączenie aktywności podocytów z filtracyjnej na modulującą odpowiedź zapalną powoduje zapewne ich dalszą przebudowę przejawiającą się między innymi zanikiem synaptopodiny, ezryny czy też podokaliksyny. Sugerowałoby to fakt, że w aspekcie rozwoju glomerulopatii podocyty nie mogą być traktowane wyłącznie jako komórki uszkodzone przez proces zapalny, ale również jako czynniki modulujące proces zapalny.

Oczywiście takie wytłumaczenie zjawiska jest na obecnym etapie badań hipotetyczne, ale skłania do dalszych poszukiwań znaczenia rodziny czynników VEGF w patogenezie zespołu nerczycowego.

4.4. VEGF-C jako czynnik niekorzystnej prognozy w IZN

O ile wyżej przedstawione wyjaśnienia są w znacznej mierze hipotetyczne, o tyle niekorzystne dla rokowań znaczenie ekspresji VEGF-C w patogenezie zespołu nerczycowego u dzieci zostało potwierdzone analizą statystyczną.

Obecność tego czynnika w sposób jednoznaczny korelowała z niekorzystnym przebiegiem choroby. Dotyczyło to przede wszystkim dzieci, u których rozpoznano DMP. Efekt ten był wynikiem pojawienia się steroido-zależności lub steroido-oporności w okresie 12-miesięcznej obserwacji. U żadnego z pacjentów, u których wykazano obecność VEGF-C w podocytach, nie zaobserwowano ustąpienia nerczycowego białkomoczu w następstwie stosowania steroidów. Efekt ten był dopiero możliwy do osiągnięcia po zastosowaniu innych niż steroidy leków przeciwzapalnych. Z drugiej strony, brak lub znikoma ekspresja VEGF-C u pozostałych pacjentów była zarazem wykładnikiem korzystnego przebiegu klinicznego choroby przejawiającego się możliwością uzyskania remisji w następstwie stosowania steroidów.

5. NIEDOJRZAŁOŚĆ KŁĘBUSZKÓW NERKOWYCH

Nerki donoszonego noworodka są dojrzałe morfologicznie, ale dojrzewanie czynnościowe trwa pierwsze dwa lata życia dziecka. Właściwy zawiązek nabłonkowy nerki wyodrębnia się w 6. tygodniu życia płodowego [39]. Proces nefrogenyzy trwa do 34.-36. tygodnia ciąży, po tym czasie nie powstają już nowe nefrony. Jednak wciąż brak jest precyzyjnych danych dotyczących dojrzewania kłębuszków nerkowych w okresie postnatalnym. Według nielicznych doniesień niedojrzałe kłębuszki nerkowe występują w powierzchniowej warstwie kory nerki do ukończenia 1. roku życia [36]. Po tym czasie obserwuje się tylko wzrost prawidłowo wykształconych nefronów.

Jednym z najbardziej niekorzystnych aspektów zespołu nerczycowego jest jego rozwój w przypadku występowania niewykształconych struktur kłębuszków nerkowych. Wskazują na to dane literaturowe opisujące najbardziej znaną letalną, a zarazem wrodzoną postać zespołu nerczycowego – typ fiński rozwijający się przy występowaniu niedojrzałych kłębuszków nerkowych. Zespół obserwowanych objawów jest w tej chorobie nie tyle wykładnikiem procesu zapalnego co fizycznej nieszczelności kłębuszka nerkowego będącej efektem braku błonek filtracyjnych zbudowanych z nefryny [25].

W naszych obserwacjach niejednokrotnie stwierdzamy w materiale biopsyjnym u dzieci w wieku do 5 lat kłębuszki nerkowe, które wykazują niedojrzałość [96]. W mikroskopie świetlnym przyjmują one postać kłębuszków znajdujących się w fazie M glomerulogenezy z obecnością licznych, peryferyjnie umieszczonych sześciennych podocytów. W mikroskopie elektronowym można spotkać zlewanie się wyrostków stopowatych oraz odcinkowe ścienienie błon podstawnych z zachowaniem światła naczyń krwionośnych.

5.1. Rozwój nerki

Powstanie nefronów rozpoczyna się około 8. tygodnia życia płodowego przez skupianie się ognisk mezenchymy wokół pączka moczowodowego [39]. Tworzący się pęcherzyk mezenchymy zwany jest sferoidem (faza-I; pęcherzykowa), który następnie się wydłuża i przybiera kształt esowatego kanalika (faza-II; S-kształtna)

[95]. Z jego bliższego końca powstaje torebka Bowmana, a po wnikięciu do niej pętli naczyń (od 1 do 4 naczyń) – kłębuszek nerkowy. W stadium I i II komórki nabłonkowe listka trzewnego są walcowate. Następnie obserwuje się rozwój naczyń kłębuszka (faza-III; pętli naczyniowej; kłębuszek staje się owalny z obecnością około 5 naczyń na przekroju), po którym ostatecznie dojrzewa kłębuszek nerkowy (faza-IV, M-dojrzałości). W stadium III obserwuje się bardzo dużą liczbę mikrofilamentów w komórkach nabłonkowych listka trzewnego, a w szczególności w wypustkach stopowatych. Ponadto w tym okresie występuje 50-krotny wzrost liczby błon szczelinowatych, a następnie fenestracja komórek endothelium. W IV stadium obserwuje się spadek połączeń ścisłych między komórkami nabłonkowymi listka trzewnego oraz dynamiczny wzrost liczby błon szczelinowatych, który osiąga około 80% wartości występujących u dorosłego. Ponadto wzrost liczby okienek w komórkach śródbłonka osiąga w tym okresie 45% wartości właściwej dla dojrzałej nerki. W tym samym czasie obserwuje się obecność sialoprotein na powierzchniach bocznych podocytów oraz w obszarze błon szczelinowatych [96].

Ostateczna budowa nerki zostaje wykształcona w ciągu 32–36 tygodni życia płodowego. Po tym okresie liczba nefronów nie zwiększa się i wynosi w każdej nerce około 1 mln. Wzrastanie nerki, postępujące po 36. tygodniu życia płodowego do okresu dojrzałości, zależy od powiększania się poszczególnych elementów strukturalnych nerki. Dojrzewanie nefronów postępuje od warstwy przyrdzeniowej kory do jej powierzchni. Dlatego młodsze, niedojrzałe nefrony znajdują się w zewnętrznej części kory nerki. Są one mniejsze od położonych przyrdzeniowo.

5.2. Rozwój podocytów

Podocyt powstaje ze skupisk pobudzonych komórek mezenchymalnych [97], które wykazują ekspresję białek Pax2 i Bcl-2 (*B cell lymphoma antigen-2*), których ekspresja spada w II fazie glomerulogenezy aż do zaniku w dojrzałym kłębuszku nerkowym [95]. Ponadto, w okresie rozwoju nerek największą ekspresję innego białka: WT1 (*Wilms' tumor*) obserwuje się w skupiskach mezenchymy, a w dojrzałym kłębuszku wyłącznie w podocytach [98, 99]. WT1 jest czynnikiem transkrypcji i potranskrypcyjnym guza Wilmsa (jego gen *WT1* jest umiejscowiony na chromosomie 11p13), który odgrywa istotną rolę w prawidłowej nefrogenezie oraz rozwoju wielu innych narządów, w tym gonad, serca, OUN, przepony i okrężnicy [98]. Obecność mutacji w genie *WT1* predysponuje do wystąpienia wrodzonych wad wielonarządowych oraz rozwoju guza Wilmsa [100]. Białko WT1 zawiera cynk, reguluje proliferację komórkową i wpływa ostatecznie na prawidłową morfologię dojrzałego podocytu (wpływa na ekspresję podokaliksyny i nefryny w podocytach) [99, 101]. W fazie S pojawiają się komórki nabłonkowe (wywodzące się z pierwotnych komórek mezenchymalnych), które charakteryzują się ścisłymi połączeniami międzykomórkowymi wraz z białkiem ZO-1 (*zonula occludens*) oraz kadheryną [39]. W tym okresie pojawiają się również receptory dla erytropoetyny w podocytach [102]. W III-fazie glomerulogenezy wykształcają się wyrostki stopowate podocytów wraz z białkami charakterystycznymi dla tych struktur, tj.

podokaliksynam, podoplaniną, kłębuszkowym białkiem epitelialnym 1 [95]. Białka te wpływają na ostateczną budowę i funkcję dojrzałego podocyty. Następnie w podocytach pojawia się synaptopodyna [63] oraz receptor 1 dopełniacza – CR1 (*complement receptor 1*) [95]. CR1 jest odpowiedzialny za inaktywację składowych C_3 i C_4 dopełniacza oraz jest kofaktorem czynnika I surowiczej proteazy serynowej, która rozkłada C_3b i C_4b . W tym okresie szczelne połączenia międzykomórkowe zmieniają się w błony szczelinowate [39]. Związane z tym zjawiskiem jest przemieszczenie ZO-1 do poziomu błon szczelinowatych. Podocyty tracą swoją aktywność mitotyczną oraz zanika ekspresja cytokeratyn, w miejsce których pojawia się wimentyna [69,39]. W trakcie dalszego dojrzewania podocytów obserwuje się wzrost ekspresji inhibitorów cyklu komórkowego: p27 i p 57 [97] oraz spadek ekspresji białek powodujących postęp cyklu: antygenu jądrowego komórek proliferujących – PCNA (ang. *proliferating cell nuclear antigen*), antygeny Ki-67, cyklina A i B. Ostatecznie dojrzały podocyt charakteryzuje się brakiem aktywności proliferacyjnej.

5.3. Niedojrzałość kłębuszków nerkowych w IZN

Choć noworodek rodzi się z morfologicznie wykształconą i uformowaną strukturą nerki oraz odpowiednią liczbą kłębuszków nerkowych, to czynność dojrzałego nefronu osiąga do 2. roku życia [39]. W tym okresie niemowlę i dziecko nabywa zdolność zakwaszania i zagęszczania moczu, a przesączanie kłębuszkowe osiąga wartości zbliżone do stwierdzanych u dorosłego, tj. 118 ± 23 ml/min/1,73 m².

Poczynione wstępne obserwacje wykazały, że obecność kardynalnych objawów klinicznych oraz wykładników biochemicznych IZN, tj. obrzęków, białkomoczu, hipalbuminemii oraz hipercholesterolemii, nie stanowią kryterium różnicującego przebieg IZN u dzieci z DMP i cechami niedojrzałości kłębuszków nerkowych lub bez tych cech (wszystkie dzieci wykazywały te objawy). Zaobserwowano natomiast inne wykładniki nefropatii, takie jak: wtórne nadciśnienie tętnicze, niewydolność nerek czy krwinkomocz, których obecność była znamienne wyższa w grupie pacjentów bez cech niedojrzałości kłębuszków. Na szczególną uwagę zasługuje odpowiedź na leczenie glikokortykosteroidami w pierwszym rzucie zespołu nerczycowego u dzieci z towarzyszącymi cechami niedojrzałości kłębuszków nerkowych. Pacjenci w tej grupie wykazali większą steroido-oporność w porównaniu z dziećmi, u których stwierdzano w biopsji nerek wyłącznie mezangialną proliferację bez cech niedojrzałości (obserwacje poczynione na podstawie biopsji nerek wykonywanych w pierwszym rzucie zespołu nerczycowego w latach 1991–2000).

Przedstawiona obserwacja może być o tyle istotna, że w IZN bez cech niedojrzałości kłębuszków nerkowych kluczowym zjawiskiem w patogenezie choroby są reakcje immunologiczne mające miejsce m.in. w błonie filtracyjnej (pośrednim wykładnikiem tych zmian jest uszkodzenie błony podstawnej i obecność krwinko-moczu). Włączenie leczenia przeciwzapalnego najczęściej doprowadza do remisji choroby stwierdzanej w prawidłowym czasie. W przypadku ZN współistniejącego z cechami niedojrzałości, zjawiska immunologiczne toczące się w błonie filtracyjnej mogą mieć mniejsze znaczenie, a na plan pierwszy wysuwać się może wrodzona patologia kłębuszków

nerkowych. Znajduje to odzwierciedlenie w przebiegu klinicznym IZN wprawdzie z mniejszym krwinkomoczem, ale przede wszystkim z istotnie statystyczną steroido-opornością.

Ponadto w grupie dzieci z cechami niedojrzałości wykazano, że pierwszy rzut ZN, który miał miejsce przed ukończeniem pierwszego roku życia z obecnością hipoalbuminemii $<1,0$ g/dl wykazywał większą steroido-oporność w porównaniu z pacjentami z IZN bez cech niedojrzałości. Ponadto, wiek poniżej 3. miesiąca życia może sugerować wrodzone, genetycznie uwarunkowane zespoły nerczycowe. Należy w tym momencie dodać, że nasze badania nie uwzględniały pacjentów w tym wieku i że nie były wykonane badania genetyczne w kierunku znanych mutacji genów dla białek podocytów, takich jak: nefryna, podocyna, α -aktynina 4 czy też białko WT1. Ponadto dotychczasowe obserwacje wskazują, że niedojrzałość kłębuszków nerkowych może dotyczyć około 3% wszystkich dzieci z IZN. Jest to rzadkie zjawisko (znalezisko), które nie zostało do tej pory opisane w literaturze, jak i nieznanne są mechanizmy prowadzące do niego.

5.4. Ekspresja cytokeratyny 18 w IZN z cechami niedojrzałości kłębuszków nerkowych

Immunohistochemiczna analiza ekspresji cytokeratyny 18 w biopsjach nerek u dzieci z IZN, u podłoża którego leży DMP z i bez cech niedojrzałości kłębuszków nerkowych, wykazała obecność tych białek w obrębie cytoplazmy podocytów wyłącznie u dzieci z rozpoznaniem DMP i cechami niedojrzałości [47]. Z literatury wiadomo, że białka te występują w okresie glomerulogenezy w cytoplazmie podocytów, co związane jest z migracją i różnicowaniem się komórek [46]. W okresie postnatalnym główny składnik aparatu cytoszkieletu podocytów utworzony jest z włókien filamentów wimentynowych, zlokalizowanych w cytoplazmie podocytu, wokół jądra komórkowego [44]. Zatem CK 18-pozytywne podocyty obserwowane w biopsjach nerek u pacjentów z IZN mogą wskazywać na płodowy fenotyp tych komórek oraz niedojrzałą ich funkcję w procesach filtracji.

5.5. Niedojrzałość kłębuszków nerkowych a FSGS

Immunohistochemiczna analiza ekspresji białek zaangażowanych w prawidłową strukturę podocytu i procesy filtracji kłębuszka nerkowego, tj. ezryny, podokaliksiny (fragment cytoplazmatyczny), synaptopodiny i nefryny u dzieci z cechami niedojrzałości kłębuszków nerkowych przyniosła nieoczekiwane rezultaty [77]. W biopsjach nerek, w których stwierdzono DMP z cechami niedojrzałości kłębuszków nerkowych (im-DMP), ekspresja wymienionych markerów obserwowana była wyłącznie w podocytach zlokalizowanych na obwodzie kłębuszka nerkowego. Obszary wewnątrz kłębuszka nerkowego wykazywały natomiast obecność komórek immuno-negatywnych. Ekspresja wszystkich wymienionych białek była zmniejszona w porównaniu z nerką kontrolną (prawidłowo wyglądające kłębuszki nerkowe) oraz DMP bez cech niedojrzałości kłębuszków nerkowych. Ponadto, dystrybucja wszystkich analizowanych białek w im-DMP była podobna (porównywalna) do ekspresji wykazanej w FSGS. Jednakże w FSGS obszary immunonegatywne wewnątrz kłębuszka nerkowego objęte były zmianami sklerotycznymi.

W analizie przebiegu klinicznego ZN z rozpoznaniem histologicznym DMP, im-DMP oraz FSGS wykazano, że 20% dzieci z DMP prezentowało steroido-oporność w ciągu 36 miesięcy obserwacji (niezmieniony odsetek pacjentów), a u jednego dziecka (10%) wystąpiła niewydolność nerek. Natomiast w im-DMP początkowo 60% pacjentów prezentowało steroido-oporny przebieg zespołu nerczycowego, a w ciągu 36 miesięcy obserwacji wszystkie dzieci w tej grupie wykazało remisję. Dwóch pacjentów z im-DMP wykazało ostrą niewydolność nerek na początku okresu obserwacji. W grupie FSGS u wszystkich dzieci stwierdzano lekooporny przebieg zespołu nerczycowego przez cały okres obserwacji oraz progresję przewlekłej choroby nerek. Wyniki te wskazują na to, że początkowo lekooporny przebieg kliniczny zespołu nerczycowego z niedojrzałością kłębuszków nerkowych jest, podobnie jak w przypadkach FSGS, wynikiem zmniejszenia bariery filtracyjnej i nieskompensowanej utraty białek. W przypadkach niedojrzałości przebieg ten jednak może być przejściowy, co wskazuje na możliwość zakończenia procesu dojrzewania kłębuszków nerkowych.

W naszych obserwacjach zespół nerczycowy, oparty na tej nieprawidłowości, cechuje ciężki, choć niejednokrotnie przejściowy przebieg kliniczny związany z możliwością zakończenia procesu dojrzewania [47, 77].

Na tym tle niedojrzałość kłębuszków nerkowych staje się kolejnym, po omówionych wyżej wykładnikach morfologicznych i zapalnych, potencjalnym markerem niekorzystnego przebiegu zespołu nerczycowego, wskazującym na konieczność zastosowania innych niż steroidy leków.

6. PIŚMIENNICTWO

- [1] NIAUDET P. Nephrotic syndrome. *Comprehensive Pediatric Nephrology*. GEARY DF, SCHAEFER F. Mosby Elsevier, Philadelphia, PA, USA; 2008: 195–218.
- [2] HODSON EM, WILLIS NS, CRAIG JC. Corticosteroid therapy for nephrotic syndrome in children. *Cochrane Database Syst Rev* 2007; CD0–33.
- [3] EHRICH JH, PAPE L, SCHIFFER M. Corticosteroid-resistant nephrotic syndrome with focal and segmental glomerulosclerosis: an update of treatment options for children. *Paediatr Drugs* 2008; **10**: 9–22.
- [4] KYRIELEIS HA, LEYTCHENKO EN, WETZELS JF. Long-term outcome after cyclophosphamide treatment in children with steroid-dependent and frequently relapsing minimal change nephrotic syndrome. *Am J Kidney Dis* 2007; **49**: 592–597.
- [5] WALKER PD. The renal biopsy. *Arch Pathol Lab Med* 2009; **133**: 181–188.
- [6] HYLA-KLEKOT L, GREMLA R, PULCER B. No effect of rituximab in pediatric case of severe nephrotic syndrome and focal segmental glomerulosclerosis accompanied by renal insufficiency. *Pol Merkur Lekarski* 2008; **25**: 519–522.
- [7] SEWELL R, SHORT RF, SHORT CD. Minimal change nephropathy: how does the immune system affect the glomerulus? *Nephrol Dial Transpl* 1993; **8**: 108–111.
- [8] ARAYA CE, WASSERFALL CH, BRUSKO TM, MU W, SEGAL MS, JOHNSON RJ, GARINEH A. A case of unfulfilled expectations. Cytokines in idiopathic minimal lesion nephrotic syndrome. *Pediatr Nephrol* 2006; **21**: 603–610.
- [9] COTRAN RS, RENNKE H, KUMAR V. Nerka i drogi wyprowadzające moczu. W: *Patologia*. Wydawnictwo Medyczne Urban & Partner. Wrocław 2003: 581–619.
- [10] GOŁĄB J, JAKÓBSIAK M, ZAGOŹDŹON R, OBLONKOWSKI P. Cytokiny. W: *Immunologia*. GOŁĄB J, JAKÓBSIAK M, LASEK W (red.). Wydawn. Nauk. PWN, Warszawa 2002.
- [11] LE BERRE L, BRUNEAU S, NAULET J, RENAUDIN K, BUZELIN F, USAL C, SMITH H, CONDAMINE T, SOULILLOU JP, DANTAL J. Induction of T regulatory cells attenuates idiopathic nephrotic syndrome. *J Am Soc Nephrol* 2009; **20**: 57–67.

- [12] MAGNASCO A, ROSSI A, CATARSI P, GUSMANO R, GINEVRI F, PERFUMO F, GHIGGERI GM. Cyclosporin and organ specific toxicity: clinical aspects, pharmacogenetics and perspectives. *Curr Clin Pharmacol* 2008; **3**: 166–173.
- [13] XING CY, SALEEM MA, COWARD RJ, NI L, WITHERDEN IR, MATHIESON PW. Direct effects of dexamethasone on human podocytes. *Kidney Int* 2006; **70**: 1038–1045.
- [14] SOUTO MF, TEIXEIRA AL, RUSSO RC, PENIDO MG, SILVEIRA KD, TEIXEIRA MM, SIMOES E, SILVA AC. Immune mediators in idiopathic nephrotic syndrome: evidence for a relation between interleukin 8 and proteinuria. *Pediatr Res* 2008 Dec; **64**: 637–642.
- [15] GARIN EH, LAFLAM PF, MUFFLY K. Proteinuria and fusion of podocyte foot processes in rats after infusion of cytokine from patients with idiopathic minimal lesion nephrotic syndrome. *Nephron Exp Nephrol* 2006; **102**: 105–112.
- [16] SOUTO MF, TEIXEIRA AL, RUSSO RC, PENIDO MG, SILVEIRA KD, TEIXEIRA MM, SIMOES E, SILVA AC. Immune mediators in idiopathic nephrotic syndrome: evidence for a relation between interleukin 8 and proteinuria. *Pediatr Res* 2008; **64**: 37–42.
- [17] MANSOUR H, CHEVAL L, ELALOUF JM, AUDE JC, ALYANAKIAN MA, MOUGENOT B, DOUCET A, DESCHENES G. T-cell transcriptome analysis points up a thymic disorder in idiopathic nephrotic syndrome. *Kidney Int* 2005; **67**: 2168–2177.
- [18] IKEUCHI Y, KOBAYASHI Y, ARAKAWA H, SUZUKI M, TAMRA K, MORIKAWA A. Polymorphisms in interleukin-4-related genes in patients with minimal change nephrotic syndrome. *Pediatr Nephrol* 2009; **24**: 489–495.
- [19] DIWAKAR R, PAERSON AL, COLVILLE-NASH P, BRUNSKILL NJ, DOCKRELL ME. The role played by endocytosis in albumin-induced secretion of TGF-beta1 by proximal tubular epithelial cells. *Am J Physiol Renal Physiol* 2007; **292**: F1464–1470.
- [20] ASANUMA K, CAMPBELL KN, KIM K, FAUL C, MUNDEL P. Nuclear relocation of the nephrin and CD2AP-binding protein dendrin promotes apoptosis of podocytes. *Proc Natl Acad Sci USA* 2007; **104**: 10134–10139.
- [21] WORONIECKI RP, SHATAT IF, SUPE K, DU Z, KASKEL FJ. Urinary cytokines and steroid responsiveness in idiopathic nephrotic syndrome of childhood. *Am J Nephrol* 2008; **28**: 83–90.
- [22] LITWIN M, GREYDA R, SLADOWSKA J, ANTONIEWICZ J. Add-on therapy with angiotensin II receptor I blocker in children with chronic kidney disease already treated with angiotensin-converting enzyme inhibitors. *Pediatr Nephrol* 2006; **21**: 1716–1722.
- [23] SHANKLAND SJ, PIPPIN JW, REISER J, MUNDEL P. Podocytes in culture: past, present, and future. *Kidney Int* 2007; **72**: 26–36.
- [24] SATCHELL SC, BRAET F. Glomerular Endothelial Cell Fenestrations: an Integral Component of the Glomerular Filtration Barrier. *Am J Physiol Renal Physiol* 2009 w druku.
- [25] KUUSNIEMI AM, MERENMIES J, LAHDENKARIAT, HOLMBERG C, SALMELA K, KARIKOSKI R, RAPOLA J, JALANKO H. Glomerular sclerosis in kidneys with congenital nephrotic syndrome (NPHS1). *Kidney Int* 2006; **70**: 1423–1431.
- [26] NORIO R, HJELT L, HALLMAN N. Congenital nephrotic syndrome: an inherited disease? A preliminary report. *Ann Paediat Fenn* 1964; **10**: 223–227.
- [27] KWONG C, SHANNON MB, MINER JH, SHAW A. Pathogenesis of nonimmune glomerulopathies. *Annu Rev Pathol* 2006; **1**: 349–374.
- [28] MUKERJI N, DAMODARAN TV, WINN MP. TRP and FSGA: the latest TRP-channelopathy. *Biochim Biophys Acta* 2007; **1772**: 859–868.
- [29] AUDARD V, LANG P, SAHALI D. Minimal change nephrotic syndrome : new insights into disease pathogenesis. *Med Sci (Paris)* 2008; **24**: 853–858.
- [30] WALDHERR R, GUBLER MC, LEVY M, BROYER M, HABIB R. The significance of pure diffuse mesangial proliferation in idiopathic nephrotic syndrome. *Clin Nephrol* 1978; **10**: 171–179.
- [31] KASAP B, TURKMEN M, SARIOGLU S, SIS B, SOYLU A, KAVUKCU S. The relation of IgM deposition to clinical parameters and histomorphometry in childhood mesangial proliferative glomerulonephritis. *Pathol Res Pract* 2008; **204**: 149–153.
- [32] JAKUBSIK M. Przeciwności. Immunologia. Wydawn. Nauk.PWN, Warszawa 2002.
- [33] MYLLYMAKI J, SAHA H, PASTERNAK A, HELIN H, MUSTONEN J. High serum C₃ predicts poor outcome in IgM nephropathy. *Nephron Clin Pract* 2006; **102**(3–4):c122–127.
- [34] MA LJ, FOGO AB. Modulation of glomerulosclerosis. *Semin Immunopathol* 2007; **29**: 385–395.
- [35] BOYER O, MOULDER JK, SOMERS MJ. Focal and segmental glomerulosclerosis in children: a longitudinal assessment. *Pediatr Nephrol* 2007; **22**: 1159–1166.
- [36] FOGO A, KASHGARIAN M. Primary glomerular diseases. W: Diagnostic atlas of renal pathology. Elsevier Saunders, London 2005.

- [37] BULGER RE. Kidney morphology. W: *Disease of Kidney*. Early LE, Gottschalk CW (red.) Little Brown and Comp. 1979.
- [38] HIROSE T, SATOH D, KURIHARA H, KUSAKA C, HIROSE H, AKIMOTO K, MATSUSAKA T, ICHIKAWA I, NODA T, OHNO S. An essential role of the universal polarity protein, aPKClambda, on the maintenance of podocyte slit diaphragms. *PLoS ONE* 2009; **4**(1): e4194.
- [39] KRIZ W. Ontogenetic development of the filtration barrier. *Nephron Exp Nephrol* 2007; **106**: e44–50.
- [40] FARQUHAR MG. The glomerular basement membrane: not gone, just forgotten. *J Clin Invest* 2006; **116**(8): 2090–2093.
- [41] HARVEY SJ, JARAD G, CUNNINGHAM J, GOLDBERG S, SCHERMER B, HARFE BD, MCMANUS MT, BENZING T, MINER JH. Podocyte-specific deletion of *dicer* alters cytoskeletal dynamics and causes glomerular disease. *J Am Soc Nephrol* 2008; **19**: 2150–2158.
- [42] NORLEN L, MASCH S, GOLDIE KN, HOENGERA. Structural analysis of vimentin and keratin intermediate filaments by cryo-electron tomography. *Exp Cell Res* 2007; **313**: 2217–2227.
- [43] ZABEL M., KUBRAKIEWICZ J. Cytoskielet. W: *Seminaria z cytofizjologii*. Kawiak J, Zabel M. (red.) Urban and Partner 2002.
- [44] HOLTHOFER H. Molecular architecture of the glomerular slit diaphragm: lessons learnt for a better understanding of disease pathogenesis. *Nephrol Dial Transplant* 2007; **22**: 2124–2128.
- [45] NAGATA M, WATANABE T. Podocytes in metanephric organ culture express characteristic *in vivo* phenotypes. *Histochem Cell Biol* 1997; **108**(1): 17–25.
- [46] CAREV D, SARAGA M, SARAGA-BABIC M. Expression of intermediate filaments, EGF and TGF- α in early human kidney development. *J Mol Histol* 2008; **39**: 227–235.
- [47] OSTALSKA-NOWICKA D, ZACHWIEJA J, NOWICKI M, WITT M. Expression of intermediate filaments of podocytes within nephrotic syndrome glomerulopathies in children. *Histochem Cell Biol* 2004 Feb; **121**(2): 109–113.
- [48] MICHAUD JL, HOSSEINI-ABARDEH M, FARAH K, KENNEDY CR. Modulating alpha-actinin-4 dynamics in podocytes. *Cell Motil Cytoskeleton* 2009; w druku.
- [49] SCHMIEDER S, NAGAI M, ORLANDO RA, TAKEDA T, FARQUHAR MG. Podocalyxin activates RhoA and induces actin reorganization through NHERF1 and Ezrin in MDCK cells. *J Am Soc Nephrol* 2004; **15**: 2289–2298.
- [50] ANTIGNAC C. Molecular basis of steroid-resistant nephrotic syndrome. *Nefrologia* 2005; **25**: 25–28.
- [51] CHOI HJ, LEE BH, CHO HY, MOON KC, HA IS, NAGATA M, CHOI Y, CHEONG HI. Familial focal segmental glomerulosclerosis associated with an ACTN4 mutation and paternal germline mosaicism. *Am J Kidney Dis* 2008; **51**: 834–838.
- [52] LARRUCEA S, BUTTA N, RODRIGUEZ RB, ALONSO-MARTIN S, ARIAS-SALGADO EG, AYUSO MS, PARRILLA R. Podocalyxin enhances the adherence of cells to platelets. *Cell Mol Life Sci* 2007; **64**: 2965–2974.
- [53] CAMICI M. Urinary detection of podocyte injury. *Biomed Pharmacother* 2007; **61**: 245–249.
- [54] DOYONNAS R, KERSHAW D, DUHME C, MARKENS H, CHELLIAH S, GRAF T, McNAGNY KM. Anuria, omphalocele, and perinatal lethality in mice lacking the CD34-related protein podocalyxin. *J Exp Med* 2001; **194**: 13–27.
- [55] LIN WL, PANG VF, LIU CH, CHEN JY, SHEN KF, LIN YY, YU CY, HSU YH, JOU TS. Pleomorphic extra-renal manifestation of the glomerular podocyte marker podocalyxin in tissues of normal beagle dogs. *Histochem Cell Biol* 2007; **127**: 399–414.
- [56] TAKEDA T. Podocyte cytoskeleton is connected to the integral membrane protein podocalyxin through Na⁺/H⁺-exchanger regulatory factor 2 and ezrin. *Clin Exp Nephrol* 2003; **7**: 260–269.
- [57] HUGO C, NANGAKU M, SHANKLAND SJ, PICHLER R, GORDON K, AMIEVA MR, COUSER WG, FURTHMAYR H, JOHNSON RJ. The plasma membrane-actin linking protein, ezrin, is a glomerular epithelial cell marker in glomerulogenesis, in the adult kidney and in glomerular injury. *Kidney Int* 1998; **54**: 1934–1944.
- [58] HUANG Y, BURKHARDT JK. T-cell-receptor-dependent actin regulatory mechanisms. *J Cell Sci* 2007; **120**: 723–730.
- [59] MORALES FC, TAKAHASHI Y, MOMIN S, ADAMS H, CHEN X, GEORGESCU MM. NHERF1/EBP50 Head-to-Tail Intramolecular Interaction Masks Association with PDZ Domain Ligands. *Mol Cell Biol* 2007; **27**: 2527–2537.
- [60] OSTALSKA-NOWICKA D, ZACHWIEJA J, NOWICKI M, KACZMAREK E, SIWIŃSKA A, WITT M. Ezrin – a useful factor in the prognosis of nephrotic syndrome in children: an immunohistochemical approach. *J Clin Pathol* 2006; **59**: 916–920.
- [61] ASANUMA K, YANAGIDA-ASANUMA E, FAUL C, TOMINO Y, KIM K, MUNDEL P. Synaptopodin orchestrates actin organization and cell motility via regulation of RhoA signalling. *Nat Cell Biol* 2006; **8**: 485–491.

- [62] LEWKO B, BRYL E, WITKOWSKI JM, LATAWIEC E, ANGIELSKI S, STEPINSKI J. Mechanical stress and glucose concentration modulate glucose transport in cultured rat podocytes. *Nephrol Dial Transplant* 2005; **20**(2): 306–311.
- [63] CZARNECKI K, HAAS CA, BAS ORTH C, DELLER T, FROTSCHER M. Postnatal development of synaptopodin expression in the rodent hippocampus. *J Comp Neurol* 2005; **490**: 133–144.
- [64] KOBAYASHI N. Mechanism of the process formation; podocytes vs. neurons. *Microsc Res Tech* 2002; **57**: 217–223.
- [65] ASANUMA K, KIM K, OH J, GIARDINO L, CHABANIS S, FAUL C, REISER J, MUNDEL P. Synaptopodin regulates the actin-bundling activity of alpha-actinin in an isoform-specific manner. *J Clin Invest* 2005; **115**: 1188–1198.
- [66] PATRAKKA J, TRYGGVASON K. Nephritin – a unique structural and signaling protein of the kidney filter. *Trends Mol Med* 2007; **13**: 396–403.
- [67] AALTONEN P, HOLTHOFER H. The nephritin-based slit diaphragm: new insight into the signalling platform identifies targets for therapy. *Nephrol Dial Transplant* 2007; **22**: 3408–3410.
- [68] RUOTSALAINEN V, LJUNGBERG P, WARTIOVAARA J, LENKKERI U, KESTILA M, JALANKO H, HOLMBERG C, TRYGGVASON K. Nephritin is specifically located at the slit diaphragm of glomerular podocytes. *Proc Natl Acad Sci USA* 1999; **96**: 7962–7967.
- [69] QUAGGIN SE, KREIDBERG JA. Development of the renal glomerulus: good neighbors and good fences. *Development* 2008; **135**: 609–620.
- [70] TAKEDA T. Podocyte cytoskeleton is connected to the integral membrane protein podocalyxin through Na⁺/H⁺-exchanger regulatory factor 2 and ezrin. *Clin Exp Nephrol* 2003; **7**: 260–269.
- [71] MUSIAŁ K, ZWOLIŃSKA D. Structure and function of the glomerular filtration barrier. *Pol Merkur Lekarski* 2005; **18**: 317–320.
- [72] PATARI-SAMPO A, IHALMO P, HOLTHOFER H. Molecular basis of the glomerular filtration: nephritin and the emerging protein complex at the podocyte slit diaphragm. *Ann Med* 2006; **38**: 483–492.
- [73] BELTCHEVA O, MARTINI P, LENKKERI U, TRYGGVASON K. Mutation spectrum in the nephritin gene (NPHS1) in congenital nephrotic syndrome. *Hum Mutat* 2001; **17**: 368–373.
- [74] LIAPIS H. Molecular pathology of nephrotic syndrome in childhood: a contemporary approach to diagnosis. *Pediatr Dev Pathol* 2008; **11**: 154–163.
- [75] PATRAKKA J, MARTIN P, SALONEN R, KESTILA M, RUOTSALAINEN V, MANNIKKO M, RYYNANEN M, RAPOLA J, HOLMBERG C, TRYGGVASON K, JALANKO H. Proteinuria nad prenatal diagnosis of congenital nephrosis in fetal carries of nephritin gene mutations. *Lancet* 2002; **359**: 1575–1577.
- [76] LAHDENKARIAT, KESTILA M, HOLMBERG C, KOSKIMIES O, JALANKO H. Nephritin gene (NPHS1) in patients with minimal change nephrotic syndrome (MCNS). *Kidney Int* 2004; **65**: 1856–1863.
- [77] OSTALSKA-NOWICKA D, ZACHWIEJA J, NOWICKI M, KACZMAREK E, WITT M. Is mesangial hypercellularity with glomerular immaturity a variant of glomerulosclerosis? *Pediatr Nephrol* 2007; **22**: 674–683.
- [78] JAKÓBISIAK M. Główne komponenty i zasadnicze cechy odpowiedzi immunologicznej. W: Immunologia. Gołąb J, Jakóbisziak M, Lasek W (red.). Wydawn. Nauk. PWN, Warszawa: 2002.
- [79] AUDARD V, LANG P, SAHALI D. Minimal change nephrotic syndrome : new insights into disease pathogenesis. *Med Sci (Paris)* 2008; **24**: 853–858.
- [80] NORLING L, PERRETTI M, COOPER D. Endogenous Galectins and the control of host inflammatory response. *J Endocrinol* 2009 Jan 20. w druku.
- [81] LIU FT. Regulatory roles of galectins in the immune response. *Int Arch Allergy Immunol* 2005; **136**: 385–400.
- [82] HUGHES RC. Galectins in kidney development. *Glycoconj J* 2004; **19**: 621–629.
- [83] SALATINO M, CROCIDO, BIANCO GA, ILARREGUI JM, TOSCANO MA, RABINOVICH GA. Galectin-1 as a potential therapeutic target in autoimmune disorders and cancer. *Expert Opin Biol Ther* 2008; **8**: 45–57.
- [84] KANE LP. TIM family proteins and autoimmunity. *Autoimmunity* 2007; **40**: 405–408.
- [85] OSTALSKA-NOWICKA D, ZACHWIEJA J, NOWICKI M, KACZMAREK E, SIWIŃSKA A, WITT M. Immunohistochemical detection of galectin-1 in renal biopsy specimens of children and its possible role in proteinuric glomerulopathies. *Histopathology* 2007; **51**: 468–476.
- [86] SMEETS B, DIJKMAN HB, WETZELS JF, STEENBERGEN EJ. Lessons from studies on focal segmental glomerulosclerosis: an important role for parietal epithelial cells? *J Pathol* 2006; **210**: 263–272.

- [87] TAMMELA T, ENHOLM B, ALITALO K, PAAVONEN K. The biology of vascular endothelial growth factors. *Cardiovasc Res* 2005; **65**: 550–563.
- [88] BALLERMANN BJ. Glomerular endothelial cell differentiation. *Kidney Int* 2005; **67**: 1668–1671.
- [89] OTROCK ZK, MAKAREM JA, SHAMSEDDINE AI. Vascular endothelial growth factor family of ligands and receptors: Review. *Blood Cells Mol Dis* 2007; **38**: 258–268.
- [90] EREMINA V, BAELDE HJ, QUAGGIN SE. Role of the VEGF-a signaling pathway in the glomerulus: evidence for crosstalk between components of the glomerular filtration barrier. *Nephron Physiol* 2007; **106**: 32–37.
- [91] CHEN J, BRAET F, BRODSKY S, WEINSTEIN T, ROMANOV V, NOIRI E, GOLIGORSKY MS. VEGF-induced mobilization of caveolae and increase in permeability of endothelial cells. *Am J Physiol Cell Physiol* 2002; **282**: C1053–1063.
- [92] AHN GO, BROWN JM. Role of endothelial progenitors and other bone marrow-derived cells in the development of the tumor vasculature. *Angiogenesis* 2009 w druku.
- [93] OSTALSKA-NOWICKA D, ZACHWIEJA J, NOWICKI M, KACZMAREK E, SIWINSKAA, WITT M. Vascular endothelial growth factor (VEGF-C1)-dependent inflammatory response of podocytes in nephrotic syndrome glomerulopathies in children: an immunohistochemical approach. *Histopathology* 2005; **46**: 176–183.
- [94] OSTALSKA-NOWICKA D, NOWICKI M, ZACHWIEJA J, KASPER M, WITT M. The significance of caveolin-1 expression in parietal epithelial cells of Bowman's capsule. *Histopathology* 2007; **51**: 611–621.
- [95] KUBIAK A, NIEMIR Z. The role of podocytes in normal glomerular function and in the pathogenesis of glomerulonephritis. Part II. Phenotypic and functional changes of podocytes in glomerulonephritis. *Post Hig Med Dosw* 2006; **60**: 259–264.
- [96] WOŹNIAK A, ŻURAWSKI J, SALWA-ŻURAWSKA W, OSTALSKA-NOWICKA D. Usefulness of ultrastructural and immunohistochemical studies in children with immature glomeruli. *Pol J Pathol* 2004; **55,2** suppl.: 58.
- [97] NAGATA M, TOMARIS S, KANEMOTO K, USUI J, LEMLEY KV. Podocytes, parietal cells, and glomerular pathology: the role of cell cycle proteins. *Pediatr Nephrol* 2003; **18**: 3.
- [98] GREEN LM, WAGNER KJ, CAMPBELL HA, ADDISON K, ROBERTS SG. Dynamic interaction between WT1 and BASP1 in transcriptional regulation during differentiation. *Nucleic Acids Res* 2009 Feb; **37**(2): 431–40. Epub 2008 Dec 2.
- [99] HARTKAMP J, ROBERTS SG. The role of the Wilms' tumour-suppressor protein WT1 in apoptosis. *Biochem Soc Trans* 2008; **36**: 629–631.
- [100] XU S, HAN JC, MORALES A, MENZIE CM, WILLIAMS K, FAN YS. Characterization of 11p14-p12 deletion in WAGR syndrome by array CGH for identifying genes contributing to mental retardation and autism. *Cytogenet Genome Res* 2008; **122**: 181–187.
- [101] MORRISON AA, VINEY RL, SALEEM MA, LADOMERY MR. New insights into the function of the Wilms tumor suppressor gene *WT1* in podocytes. *Am J Physiol Renal Physiol* 2008; **295**: F12–17.
- [102] ECHIGOYA MH, OBIKANE K, NAKASHIMA T, SASAKI S. Glomerular localization of erythropoietin receptor mRNA and protein in neonatal and mature mouse kidney. *Nephron Exp Nephrol* 2005; **100**: e21–e29.

Redaktor prowadzący – Jerzy Kawiak

Otrzymano: 06.01.2009 r.

Przyjęto: 10.03. 2009 r.

Dr hab. Danuta Ostalska-Nowicka,

I Katedra Pediatrii, Klinika Kardiologii i Nefrologii Dz.

Uniwersytetu Medycznego w Poznaniu,

ul. Szpitalna 27/33, 60-572 Poznań

e-mail: mnowicki@ump.edu.pl

